

## 甲状腺術後の気道閉塞のリスク管理

甲状腺亜全摘術を受けた患者が、術後出血および喉頭浮腫の増強により気道閉塞を生じ、気道確保に時間を要したため低酸素脳症に至る事例が発生しました。

### 事例の概要

#### 甲状腺亜全摘術後

創痛・息苦しさあり  
ベッド上で度々座位

SpO<sub>2</sub>は95～97%を維持

ベッド上に立ち上がり  
(著明な不穏状態)

すぐに

呼吸浅速・チアノーゼと共に  
窒息・心肺停止

対応

口腔内・喉頭の浮腫が著明で  
経口的気管挿管は不成功

手術創を開創した  
気管切開による気道確保

低酸素脳症

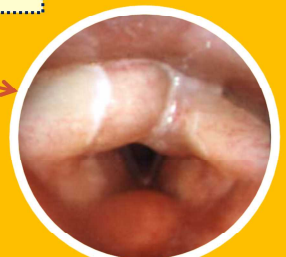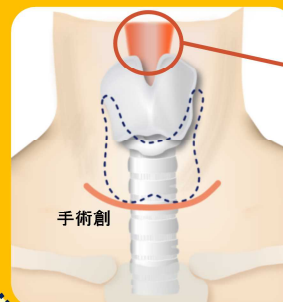
頸部ドレーンからの  
血性排液の急速な  
増加や、創部の腫脹  
が認められず、緊急  
対応が必要と判断さ  
れなかった。

頸部で生じていた現象

術後出血の持続

軟部組織の浮腫が増強

気道狭窄が進行



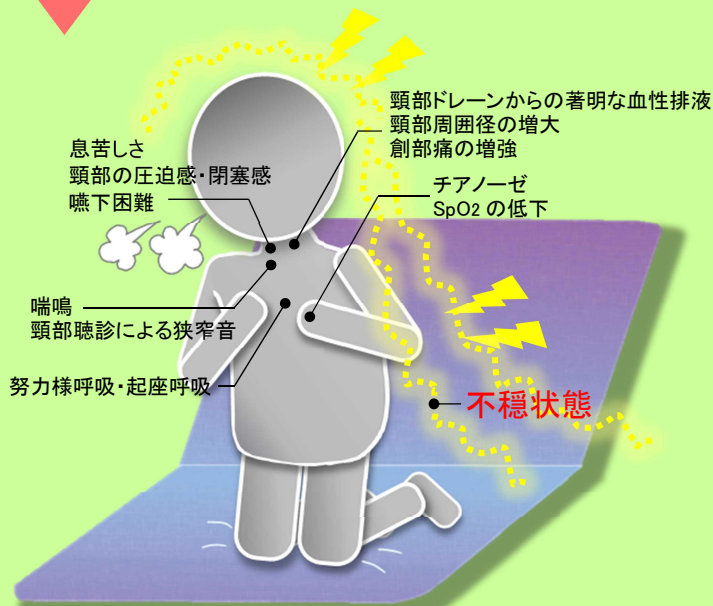
喉頭浮腫の例  
(厚生労働省・重篤副作用  
総合対策検討会資料より)

窒息・心肺停止後、気道確保までに約30分を要した。

患者) 成人 男性 バセドウ病

甲状腺亜全摘術施行(甲状腺 130g 摘出)、帰室時より、頸部周囲の腫脹が時間とともに進行していることを認めた(術後 12 時間で頸部周囲: 6cm 増大、血性排液: 430mL)、頸部ドレーンのミルキングを実施することで排液の十分なドレナージを確認していた。術後約 10 時間より、患者は創痛と息苦しさを訴えはじめ、度々ベッド上で座位になっていた(SpO<sub>2</sub>は 95～97%を維持)。しかし、頸部ドレーンからの血性排液の急速な増加や創部の腫脹が認められなかったこと等より、呼吸困難への治療はされず、疼痛・血圧管理が実施された。術後約 12 時間、患者は創痛を訴え座位から膝立ちになり、臥床させようとした医療者を払いのけて力づくでベッド上に立ち上がり、その後すぐに呼吸浅速、チアノーゼが出現、呼名反応なく、窒息、心肺停止となった。蘇生バッグによる換気、経口的気管挿管(喉頭鏡・ビデオ硬性挿管用喉頭鏡使用)、手術創上部の穿刺、ラリンゲルマスク挿入による換気を次々と試みたが、いずれにおいても口腔内・頸部の腫脹が著明(下顎角は視認困難)で気道の確保に至らず、換気は不十分であった。その後、自己心拍が再開し、手術創を開創して気管切開を実施したことで気道を確保したが、心肺停止後すでに 30 分が経過していたことから低酸素脳症を発症し、その一か月後、合併症により死亡した。解剖により、気道閉塞を生じた原因は、術後の広範囲な出血に伴い生じた下咽頭～喉頭浮腫であった可能性が示唆された。

## 気道閉塞のリスクをふまえた観察を



【主な観察項目】

### 観察上の留意点

気道狭窄の明確な症状・所見等は、狭窄がある程度進行するまで、把握されにくい場合があります。

- 呼吸困難の症状として、「不穏状態」を呈することがあります。
- パルスオキシメータによる観察は有用ですが、測定値は気道狭窄の程度に比例した値を示すものではありません。

## 気道狭窄・閉塞時は手術創を開いた気管切開の検討を

### 気道狭窄・閉塞の可能性がある際の対応

- 気管挿管の試みを何度も繰り返すことは、喉頭浮腫をさらに増悪させますので避ける必要があります。
- 気管挿管が困難である場合は、即座に手術創を再び開創し気管切開に移行することで、容易に気管が露出され速やかな血腫除去、気道の確保が可能となる例が多くあります。

### 評価委員からのコメント

甲状腺術後の管理においては、出血量の増加・頸部周囲の腫脹等の所見の変化と、「見えない部分」である口腔内・頸部の軟部組織の浮腫が同時に進行している可能性を念頭に置く必要があります。気道狭窄が進行した際、ある段階までは呼吸に障害を来していないように見えますが、その後急激に気道抵抗が増して窒息に至ります。SpO<sub>2</sub>の測定値は、気道狭窄の出現・進行状況の指標にはならないことに留意が必要です。また、喉頭浮腫の確認においては、ファイバースコープを用いる方法が有用と言われており、今後普及されることが望まれます。

\*この事例は日本医療安全調査機構で検討した事例の中で、再発防止のため医療界への情報提供が特に必要と判断されたものです。これからの医療の質と安全性の向上のため、院内教育等でご活用ください。警鐘事例はホームページよりダウンロードできます。  
\*この情報は医療従事者の裁量を制限したり、医療従事者に義務・責任を課したりするものではありません。また、この内容は作成時に  
おけるものであり、将来にわたり保証するものではありません。