

PMDA 医療安全情報

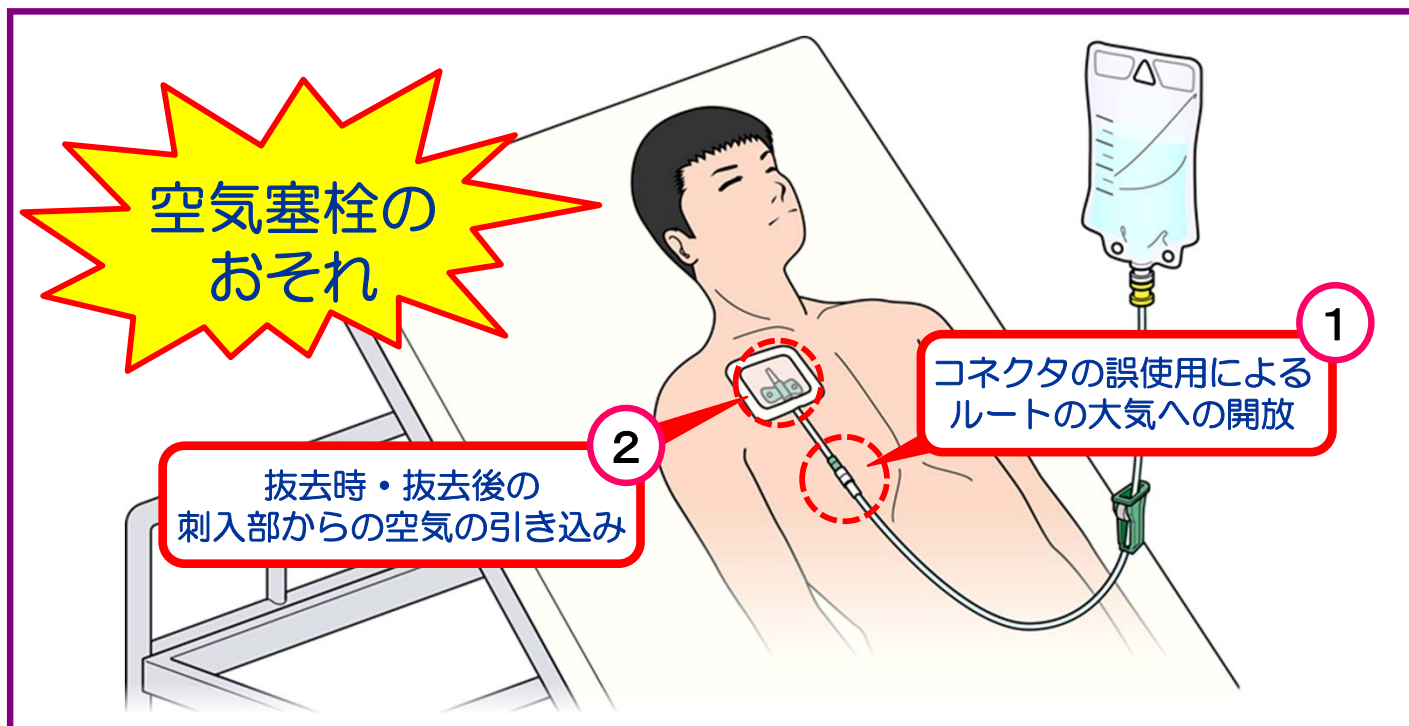
(独)医薬品医療機器総合機構

pmda No.71 2025年 2月

中心静脈に留置するカテーテル使用時の 空気塞栓事例について



CVへのカテーテル留置に伴い、様々な場面で**空気塞栓のリスク**があります！



考えてみましょう

1 CVカテーテルの「閉鎖式コネクタ」を取り外した状態として、右の写真の問題点はどこにあるでしょうか。

➡ 答えは2ページ

2 CVカテーテルや透析用カテーテルの抜去時の姿勢として適切なのは、次のどちらでしょうか。

- A. 座位
- B. 仰臥位

➡ 答えは3ページ

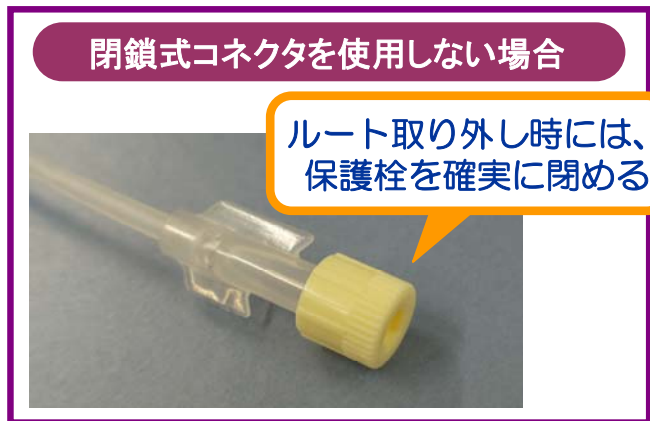
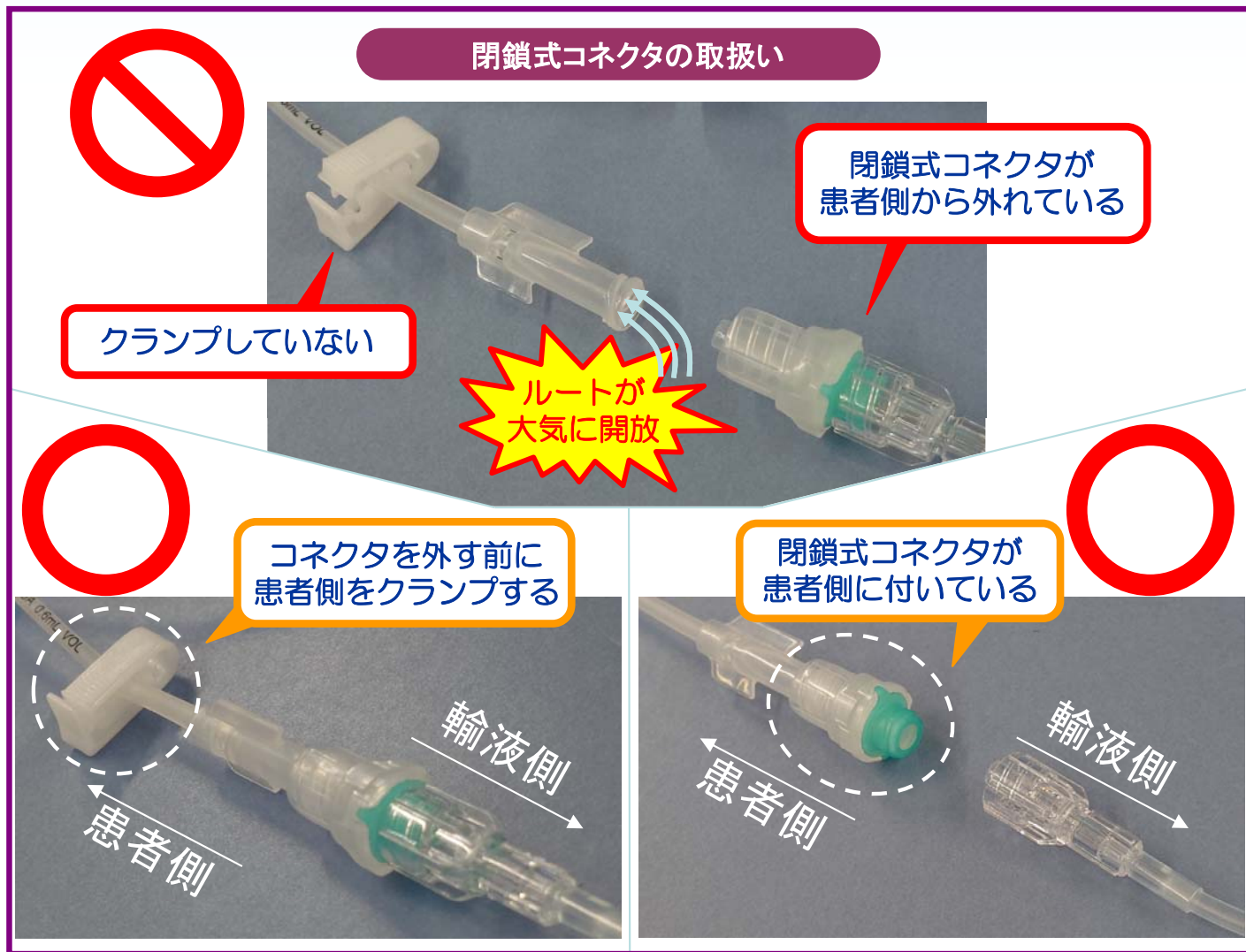
1 コネクタの誤使用による空気塞栓事例

(事例1) 中心静脈カテーテルによる点滴終了時、誤って患者側の閉鎖式コネクタごとルートを外してしまったため、ルートが大気に開放され、空気塞栓が発生した。

POINT ~安全使用のために~

- 閉鎖式のコネクタを使用している場合であっても、接続を外す際には、患者側をクランプしていることや閉鎖式のコネクタがついていることを十分確認し、ルートが大気に開放されないよう注意すること。



閉鎖式コネクタの使用により中心静脈ラインの大気開放リスクが低減できます！
閉鎖式コネクタと開放式コネクタの混在による誤認識のリスクにも注意し、院内で使用している物品を十分確認しましょう。

製品提供：テルモ株式会社



閉鎖式コネクタについては、一般社団法人 医療の質・安全学会から患者安全への貢献が期待される機器として紹介されている製品もあります。詳細は以下のページをご覧ください。

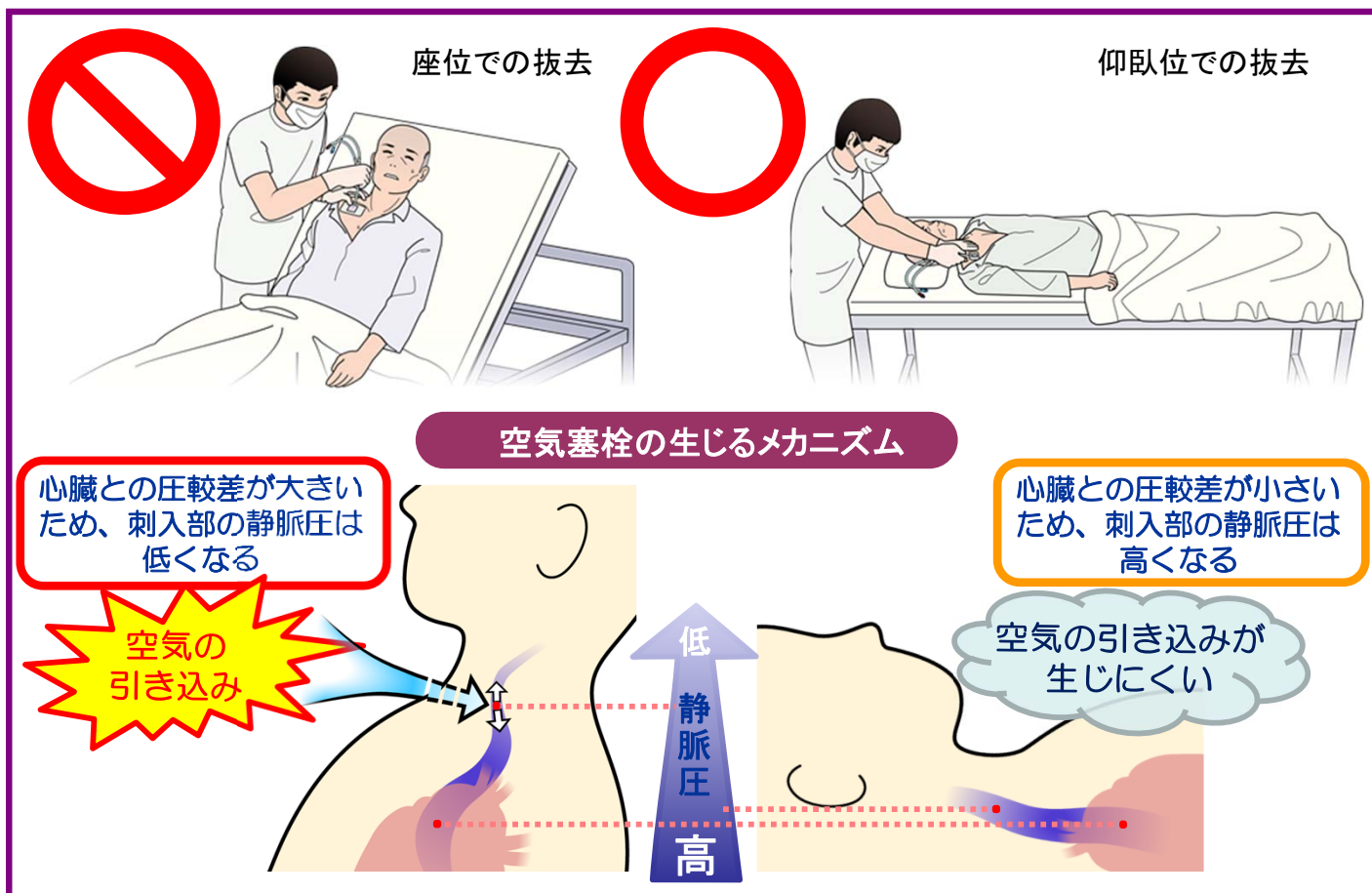
https://qsh.jp/wp/wp-content/uploads/2024/09/technology_exhibition.pdf (2024年9月現在)

2 抜去時の空気塞栓事例

- (事例2) 透析用カテーテルを座位にて抜去したところ、SpO₂が低下し意識消失した。頭部CT、MRI検査の結果、空気塞栓が認められた。
- (事例3) 中心静脈カテーテルを抜去後、ガーゼで圧迫保護を行っていたが、1時間後に患者の容態が急変した。レントゲン検査の結果、空気塞栓が認められた。

POINT ~安全使用のために~

- 内頸静脈、鎖骨下静脈に留置しているカテーテルを抜去する場合には、頭低位で呼吸を止める等により、刺入部の静脈圧が高い状態で抜去することが望ましい。
- カテーテルの抜去後は、呼吸の再開により空気が引き込まれることのないよう、すぐに密閉性のドレッシング材で被覆し、少なくとも5分以上圧迫すること。



この「PMDA医療安全情報No.71」の作成に当たっては、一般社団法人 日本医療安全調査機構の「医療事故情報の再発防止に向けた提言第17号 中心静脈カテーテル挿入・抜去に係る死亡事例の分析—第2報（改訂版）—」を参照しています。詳細は、こちらをご覧ください。
https://www.medsafe.or.jp/modules/advocacy/index.php?content_id=137

本情報の留意点

- * このPMDA医療安全情報は、公益財団法人日本医療機能評価機構の医療事故情報収集等事業報告書及び医薬品、医療機器等の品質、有効性及び安全性の確保等に関する法律に基づく副作用・不具合報告において収集された事例の中などから、独立行政法人医薬品医療機器総合機構が専門家の意見を参考に医薬品、医療機器の安全使用推進の観点から医療関係者により分かりやすい形で情報提供を行うものです。
- * この情報の作成に当たり、作成時における正確性については万全を期しておりますが、その内容を将来にわたり保証するものではありません。
- * この情報は、医療関係者の裁量を制限したり、医療関係者に義務や責任を課したりするものではなく、あくまで医療関係者に対し、医薬品、医療機器の安全使用の推進を支援する情報として作成したものです。

どこよりも早く
PMDA医療安全情報を
入手できます！
登録はこちらから。

